

Standards für digitale 3-D-Reports

Die Vorteile der 3-D-Diagnostik findet immer mehr Eingang in die tägliche Praxis. Der Umgang mit der ungewohnten Datenfülle erfordert neues Denken. Ein kleiner Baustein dazu ist die Systematisierung der Arbeitsunterlagen.

DR. DR. PETER A. EHRL/BERLIN

In der Zahnmedizin gelten seit Mitte der 70er Jahre des vergangenen Jahrhunderts Panoramaschichtaufnahmen (PSA, früher OPG) als Standard der radiologischen Diagnostik. Unbestritten ist diese Aufnahmetechnik bis heute wichtige Grundlage für viele diagnostische Fragen und bietet eine zuverlässige Übersicht über die knöchernen Strukturen des Kauorgans.

Die Zweidimensionalität birgt jedoch auch eine trügerische Sicherheit dort, wo die dritte Dimension wichtig wird. So war schon immer für die Frakturdiagnostik die Heranziehung der dritten Dimension schon aus forensischen Gründen zwingend erforderlich. Es verwundert, dass gerade bei der implantologischen Therapie – einem Wahleingriff mit noch höher anzusetzenden forensischen Anforderungen bei der Diagnostik – sich dies noch nicht generell durchgesetzt hat. Ein Grund hierfür dürfte die fehlende adäquate Technik sein. Man half sich bisher entweder mit gezielten Einzelaufnahmen in anderer Strahlenrichtung oder mit Schichtaufnahmen mit Hilfe i. d. R. für die Zahnmedizin überdimensionierter Röntgentechniken. Seit ca. zehn Jahren bieten auch dentale Panoramaschichtgeräte zusätzliche Aufnahmetechniken, die zumindest teilweise die dritte Dimension erfassen. Dies hat Eingang in die Diagnostik z. B. der Kiefergelenke, verlagerter Zähne, der Nebenhöhlen und in der Implantologie geführt. Nur zurückhaltend bediente sich der Zahnarzt in der Vergangenheit mittels computertomografischer Techniken gewonnener Röntgenbilder. Dies war begründet durch die hierbei relativ hohe Strahlenbelastung, die mangelnde Ausbildung und Übung in diesen Techniken und der Tatsache, dass der niedergelassene Zahnarzt nicht im gleichen Maße wie der Arzt gewohnt war mit anderen Spezialisten zusammen zu arbeiten.

Dies änderte sich in der jüngeren Vergangenheit vor allem aus drei Gründen:

1. neue Techniken
2. höhere Qualitätsanforderungen
3. größere forensische Anforderungen.

Mit der Einführung der Konusstrahlen- bzw. Volumetomographie ist es möglich mit einer deutlichen Strahlenreduktion gegenüber Spiraltomographen dreidimensionale Daten zu gewinnen (ca. 1/5).² Dies lässt eine breitere Anwendung zu.^{1,4} Hinzu kommt, dass durch die Weiterentwicklung der Computer- und Speichertechnologie umfangreichere Daten gewonnen und gespeichert werden können und dass durch entsprechende Programme nicht nur mehr der Radiologe sondern auch der

Zahnarzt selbst in der Lage ist, die Daten für seine speziellen diagnostischen Zwecke auszuwerten.

Der Zahnarzt sieht sich dabei einem schier unübersehbaren Angebot verschiedener Auswertungsmöglichkeiten gegenüber. So hat er zunächst zu entscheiden, ob er passiv Auswertungen des Diagnostikers/Radiologen annimmt – als Ausdruck oder besser für eine Bildbetrachtungssoftware – oder ob er aktiv die Daten der Tomographie auswerten möchte. In beiden Fällen kann der Umfang der Auswertungen sehr unterschiedlich sein. Das Minimum stellt der Ausdruck von radiologischen Schnitten dar, die der Radiologe – gemäß Auftrag des Zahnarztes – ausgewählt hat. Als Standard gilt bei der Betrachtung digitaler Aufnahmen die Monitorbetrachtung.³ Das Optimum ist die selbstständige, individuelle Auswertung der Daten durch den Behandler sowohl bezüglich der gerade aktuellen diagnostischen Frage als auch einer Überprüfung aller Daten hinsichtlich eventueller Zufallsbefunde am Bildschirm. Dies gibt dem Behandler die Möglichkeit extern zwar die neueste technologische Hardware zu nutzen, in seiner Praxis jedoch die eigentliche Diagnostik mittels passender Software durchzuführen. Im Rahmen dieses weiten Spektrums spielt sich heute eher zufällig und je nach Erfahrung des Zahnarztes und des Radiologen die dreidimensionale Diagnostik ab.

Ziel

Ziel sollte es demnach sein, diese neuen und für die Patienten sinnvollen diagnostischen Möglichkeiten übersichtlicher zu gestalten. Nachfolgend sollen standardisierte Reports vorgeschlagen werden. Dies erleichtert die Diskussion über den Umfang der Auswertungen, Behandler und Diagnostiker wissen, was bei welchem Auftrag als Grundlage dient und auch der Arbeitsaufwand ist genauer definiert. Bei allen spezifischen diagnostischen Aufträgen bleibt jedoch die grundsätzliche Anforderung an den Diagnostiker auch nach Nebenbefunden zu fahnden und den Behandler ggf. darauf hin zu weisen.

Ein Report wird dabei als eine genau beschriebene Zusammenstellung von Einzelschichten definiert. Dies bedeutet die Beschreibung der Schichtlokalisierung, der Schichtdicke, der Ausschnittgröße, der Abstände von Schichten sowie ggf. sinnvoller metrischer Auswertungen wie Distanzen und Winkel. Eine Befundbeschreibung ist jeweils Bestandteil eines Reports. Nach zweijähriger Nutzung eines Konusstrahlentomographen ha-

ben sich die in Tabelle 1 genannten Reports als sinnvoll herauskristallisiert.

1.	Grunduntersuchung/Panorama
2.	Panorama Detailanforderung
3.	3-D-Übersicht
4.	3-D-Details
5.	Weisheitszahn/retin. Zahn
6.	Fokussuche
7.	Gesichts-, Kopfschmerz
8.	Implantate a Ein Quadrant b Implantatkontrollaufnahme c Planungssoftwareaufnahme d Registrierschienen-/Setupaufnahme
9.	Nebenhöhlen
10.	Kiefergelenke
11.	Axiale
12.	Axiale Details
13.	Individuell

Tab. 1: 3-D-Reports.

Die Reports (dargestellt in den Abbildungen 1 bis 13)

1. Grunduntersuchung (PSA):

Für eine Grunduntersuchung werden vier Panoramachichtaufnahmen (PSA) angefertigt, jeweils zwei pro Ober- und Unterkiefer. Davon markiert eine jeweils eine zentrale Schicht (Schichtdicke 1–2mm), während die andere ein Summenbild ähnlich der PSA-Aufnahme mit dem typischen PSA-Gerät entspricht (Schichtdicke 40 bis 50 mm).

2. PSA Details:

Bei speziellen klinischen Befunden in einem Kiefer werden zwei PSA von einem Kiefer sowie sechs transversale Schnitte erstellt. Diese Bildzusammenstellung ist vor allem dann sinnvoll, wenn in einem Kiefer unklare klinische und radiologische Befunde aus den herkömmlichen Aufnahmetechniken vorliegen. Im Einzelfall kann es bei vielen Befunden notwendig werden zwei Reports anzufertigen.

3. 3-D frontal:

Eine 3-D-Ansicht frontal, insbesondere als Übersicht oder für Zwecke der Patienteninformation.

4. 3-D-Details:

Vier 3-D-Ansichten: frontal, rechts, links, posterior. Diese Darstellung kann als Übersicht, zur präoperativen Vorbereitung des Operateurs vor intraoralen Eingriffen oder zur Patientendemonstration genutzt werden.

5. Weisheitszahn/retinierter Zahn:

Eine PSA, ein Axial mit Darstellung der Schnittlokalisa-

tion sowie sechs transversale Schnitte zur Darstellung der Beziehung der Wurzel eines Weisheitszahnes zum Mandibularkanal bzw. Nebenhöhle. Erkennbar muss in allen Schnitten der genaue Verlauf des Mandibularkanales und sein Bezug zur Lage des retinierten Zahnes sein.

6. Fokussuche:

Zwei PSA jeweils im Bereich der Kieferbasis durch die Wurzelspitzen der Zähne, im Bereich mehrwurziger Zähne durch alle Zähne (bukkale Wurzeln nach distal extendiert) sowie Transversalschnitte im Bereich vermutterter Befunde. Die Darstellung wirkt durch die „Auffächerung“ der einzelnen Molarenwurzeln gestreckt. Bei vielen Befunden ist hier ggf. ein weiterer Report erforderlich, ggf. entspr. Report 7a und b.

7. Gesichts-,Kopfschmerz (2 Reports)

a Oberkiefer: Eine PSA, zwei vertikale und zwei horizontale Schnitte im Bereich der Nebenhöhlen mit Darstellung der Weichteile, drei Schnitte im Bereich des Alveolarfortsatzes.

b Unterkiefer: Eine PSA mit Kiefergelenken, ein Horizontalschnitt, sechs Vertikalschnitte im seitlichen Kieferbereich, ein 3-D-Bild.

8. Implantate

a Ein Quadrant: Eine PSA zur Übersicht, ein 3-D-Bild zur operativen Vorbereitung und Patientendemonstration, ein Axial mit Schnittdarstellung im 1 mm-Abstand von klinisch reproduzierbarer Position (z.B. letzter Zahn), sechs Schnitte im vorgesehenen Implantatsbereich, Längen-, Breiten und Winkelmessung im Unterkiefer in Beziehung zum Mandibularkanal, im Oberkiefer zur Darstellung der Resthöhe des Alveolarkammes.

b Implantatkontrollaufnahme: Eine PSA zur Übersicht, Schnittlinie durch das/die Implantat(e), Transversalschnitte jeweils durch das/die Implantate

c Planungssoftwareaufnahme: wie 8a, zusätzlich Daten über DICOM-Schnittstelle gespeichert, für Visualisierungsprogramme.

d Registrierschienen-/Setup-Aufnahme: Aufnahme mit eingesetzter Registrierschiene bzw. Setup, z.B. Hülsenschiene oder Schiene mit Markierungskugeln, Navigationsschiene, ggf. zusätzlich Daten über DICOM-Schnittstelle zur weiteren Planung mit Software z. B. von Med3D, coDiagnostix, Materialise, Robodent oder DenX. gespeichert.

9. Nebenhöhlen:

Eine PSA, ein Axial im Bereich des Rezessus alveolaris, je drei transversale Schichten je Seite, mit Darstellung der Weichteile, ggf. Fremdkörper.

10. Kiefergelenke:

Eine PSA mit Erfassung der Kiefergelenke, mindestens zwei sagittale Schnitte und mindestens je einen frontalen Schnitt durch den Gelenkbereich je Seite. Die Lokalisation der Schnitte ist auf einer Axialen anzuzeigen.

11. Axiale:

Drei Axiale je nach diagnostischer Anforderung und Kennzeichnung der Lokalisation in einem Sagittalschnitt.

12. Axiale Details:

Ein Axial mit Darstellung der Schnittlokalisierung sowie neun transversale Schnitte.

13. Individuell:

Spezifische Anforderung je nach Krankheitsbild. Auf Anforderung bei Verdachtsdiagnosen oder zusätzlich, wenn der Diagnostiker Zufallsbefunde entdeckt.

Die Übertragung der Daten erfolgt heute weitgehend auf CD. Möglich ist auch der Ausdruck, der allerdings der Betrachtung am Bildschirm unterlegen ist. In Zukunft wird es möglich sein die Daten in komprimierbarer Form durch das Datennetz zu senden. Die Daten werden sämtlich gespeichert und sind bis zehn Jahre von den Datenträgern abzurufen (Besonderheit: Bei Patienten bis zum vollendeten 18. Lebensjahr bis zum 28. Lj.). Dies ist bei dem großen Datenmaterial sinnvoll, da es vorkommt, dass neue Verdachtsmomente auftauchen, die mit dem vorhandenen Datensatz beurteilt werden können. Die dreidimensionale Röntgendiagnostik bietet ein Spektrum, das eine genauere und weiterführende Diagnostik als herkömmliche Verfahren erlaubt. Bereits in nächster Zukunft wird es weitere Methoden dieser Diagnostik geben, die immer weiter verfeinert werden. Im Zusammenhang mit der rasanten Weiterentwicklung, den hohen Investitionen für die Geräte, der komplizierten Bedienung und Auswertung drängt sich die Frage nach einer Konzentrierung dieser Investitionen aber auch des damit sich entwickelnden Spezialwissens auf. So wie es in anderen Ländern bereits Realität ist, wird auch hier zu überlegen sein, ob man nicht diagnostische Kompetenz in speziellen Zentren konzentriert. Therapieunabhängige Diagnostik bietet zudem dem Patienten Sicherheit durch hohe Kompetenz und Freiheit von therapeutischen Interessen, ein Beitrag zur Qualitätssicherung.

Die Systematisierung der Reports in Standards erleichtert den Austausch zwischen Radiologen/VTG-Betreiber, indem sie die Mindestanforderungen definiert. Der Zeitaufwand bei der Erstellung der Reports, der sich in der ärztlichen Gebühr (z.B. GOÄ 5377) niederschlägt, erfährt damit eine Definition. Die Standards sind in einem ISO-Standard genau beschrieben. Es ist zu erwarten, dass mit der zunehmenden Anwendung von 3-D-Techniken weitere Reports bei der täglichen Arbeit entwickelt werden.

Literatur

- 1 Möbes O, Becker J, Pawelzik J, Jacobs K. Anwendungsmöglichkeiten der Digitalen Volumentomographie in der implantologischen Diagnostik. Zahnärztl Implantol 1999; 15:229–233.
- 2 Möbes O, Becker J, Schnelle C, Ewen K, Kemper J, Cohen M. Strahlenexposition bei der digitalen Volumentomographie, Panoramaschichtaufnahme und Computertomographie. Dtsch Zahnärztl Z 2000; 55:336–339.
- 3 Mozzo P, Procacci C, Tocconi A, Martini PT, Andreis IA. A new volumetric CT machine for dental imaging based on the cone beam tech-

nique: preliminary results. Eur Radiol 1998; 8:1.558–1.564.

4 Visser, dgp-news 2–1997.

5 Ziegler CM, R Woertche, J Brief, S Hassfeld: Clinical indications for digital volume tomography in oral and maxillofacial surgery, Dentomaxillofacial Radiology (2002) 31, 126–130.

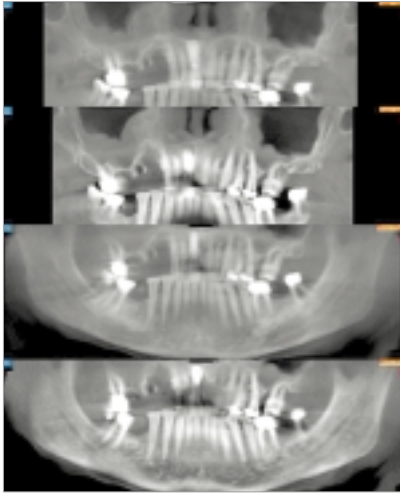
Korrespondenzadresse:

Dr. Dr. Peter A. Ehrl

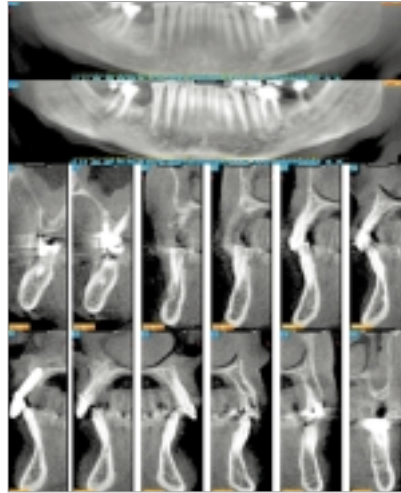
Zahnärzte am Spreebogen

Alt-Moabit 98, 10559 Berlin

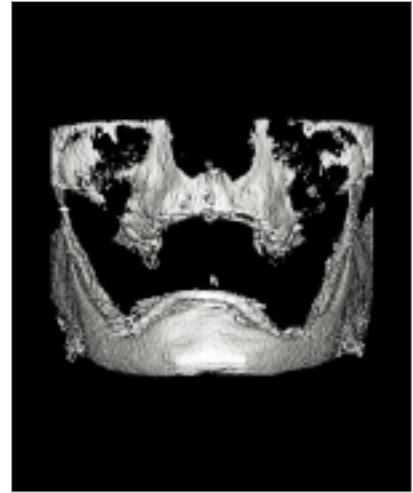Tel.: 0 30/39 90 22 20, E-Mail: peter.ehrl@dgn.de



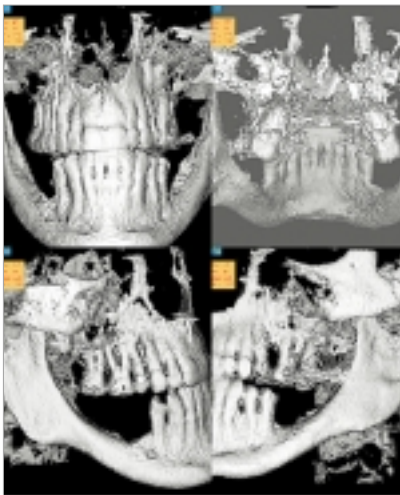
Grunduntersuchung



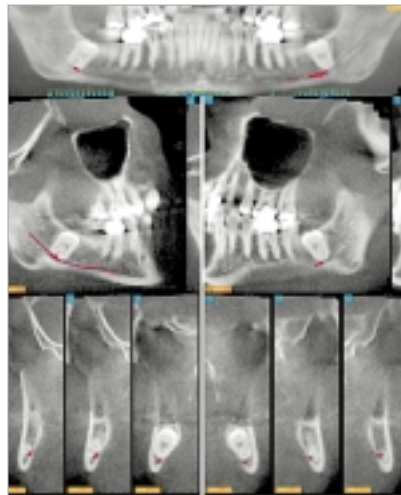
PSA Details



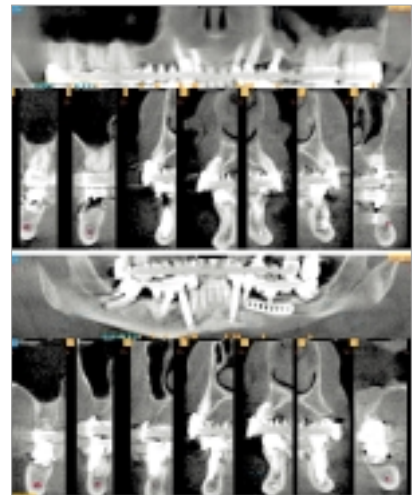
3-D-frontal



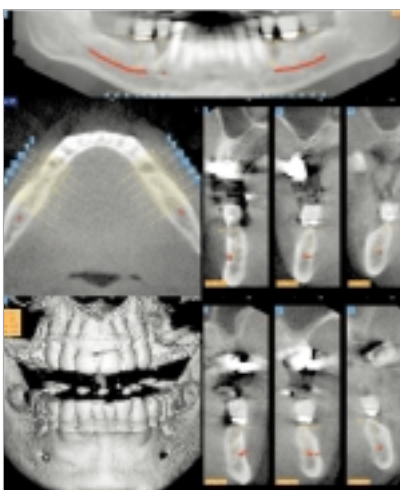
3-D-Details



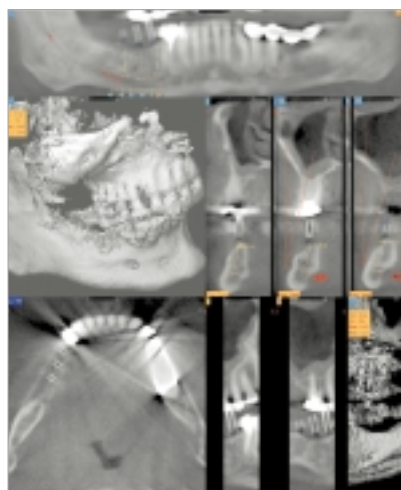
Weisheitszahn



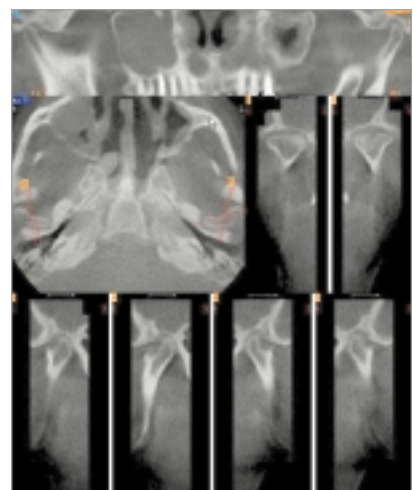
Fokus



Unterkiefer-Report mit radioopakem Setup.



Hülsenschiene in situ.



Man erkennt deutlich die Konturenveränderungen der Kiefergelenke und die genaue Lokalisation der Befunde.

